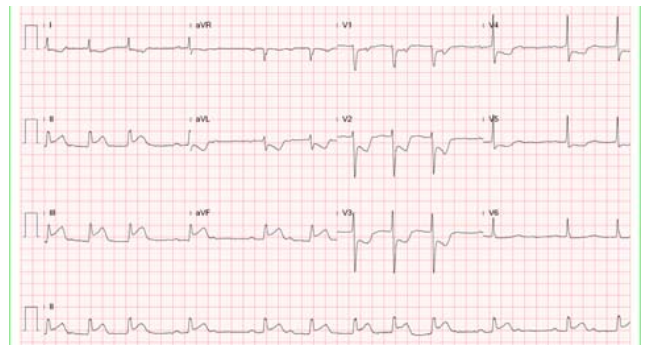
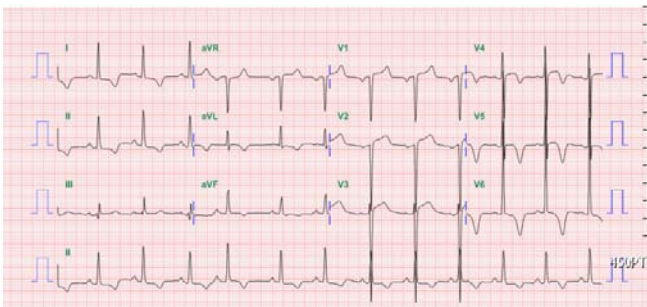


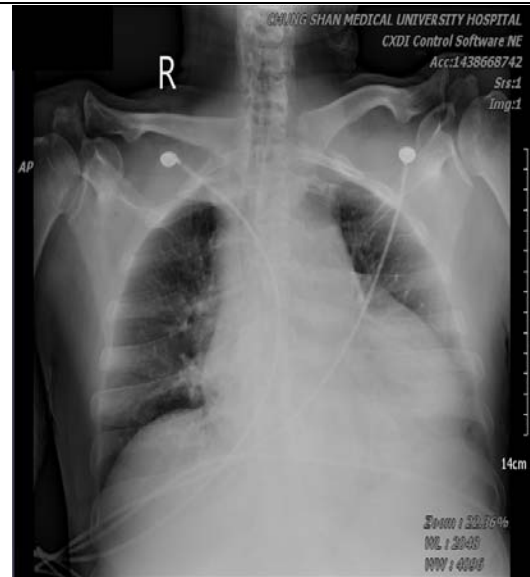
心臟科 第 4 題



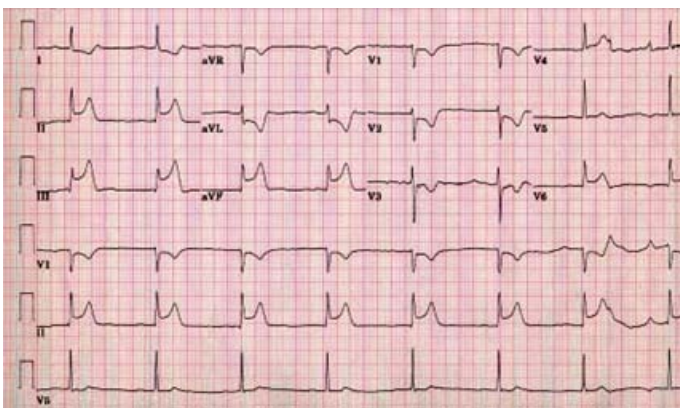
心臟科第 5 題



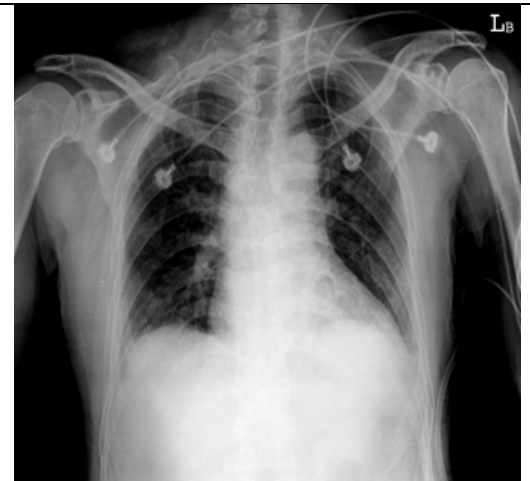
心臟科 第 6 題 (心電圖)



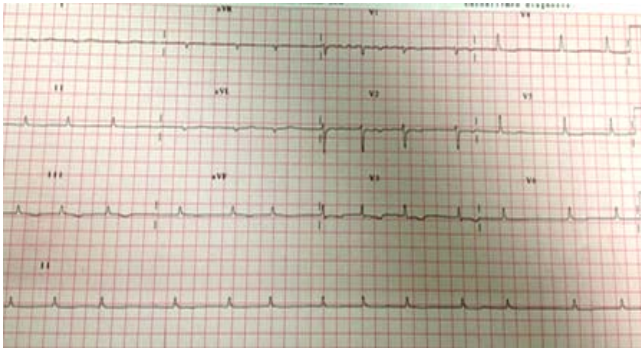
心臟科 第 6 題 (胸部 X 光)



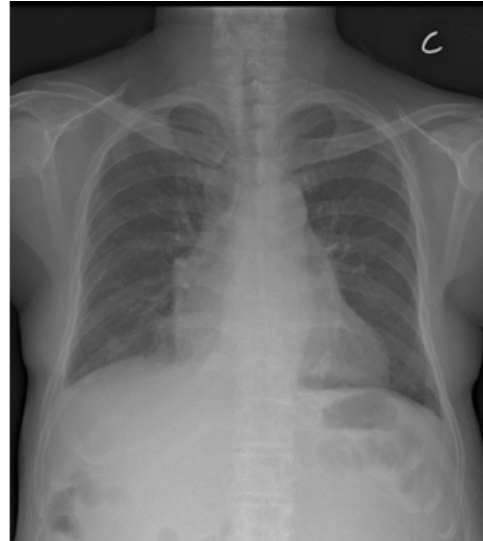
心臟科 第 7 題 (心電圖)



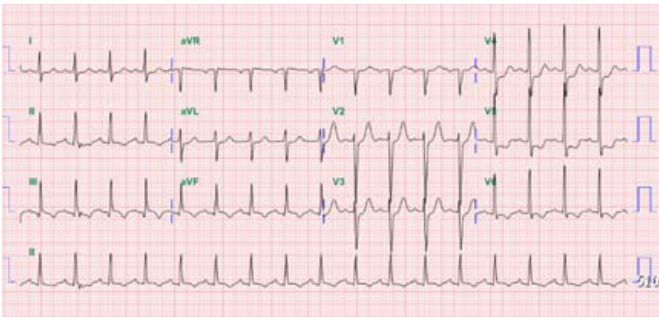
心臟科 第 7 題 (胸部 X 光)



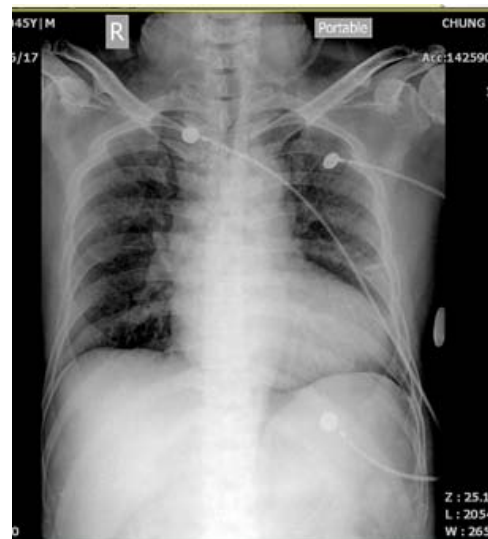心臟科 第 8 題 (心電圖)



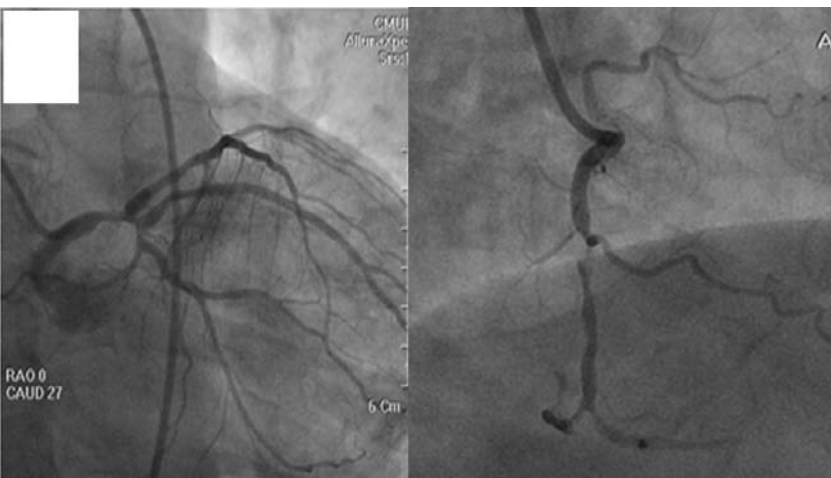
心臟科 第 8 題 (胸部 X 光)



心臟科 第 9 題 (心電圖)



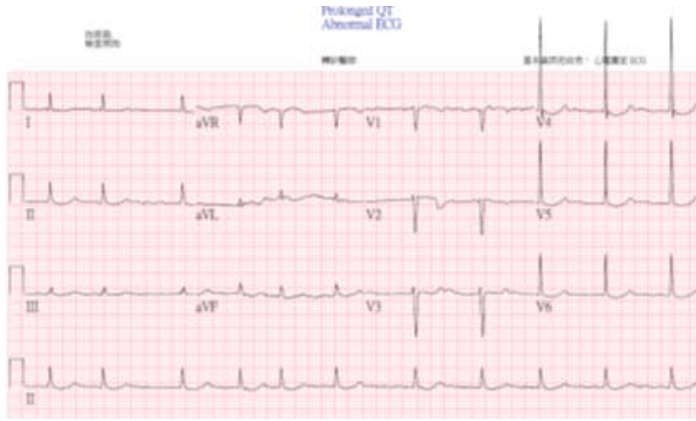
心臟科 第 9 題 (胸部 X 光)



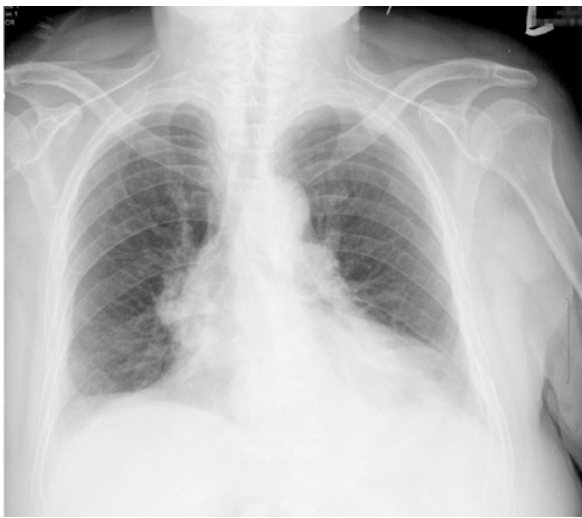
Left coronary angiography

Right coronary angiography

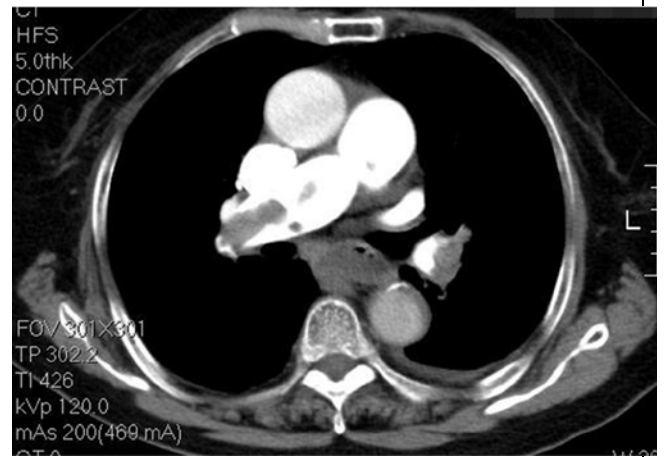
心臟科 第 9 題 (冠狀動脈攝影)



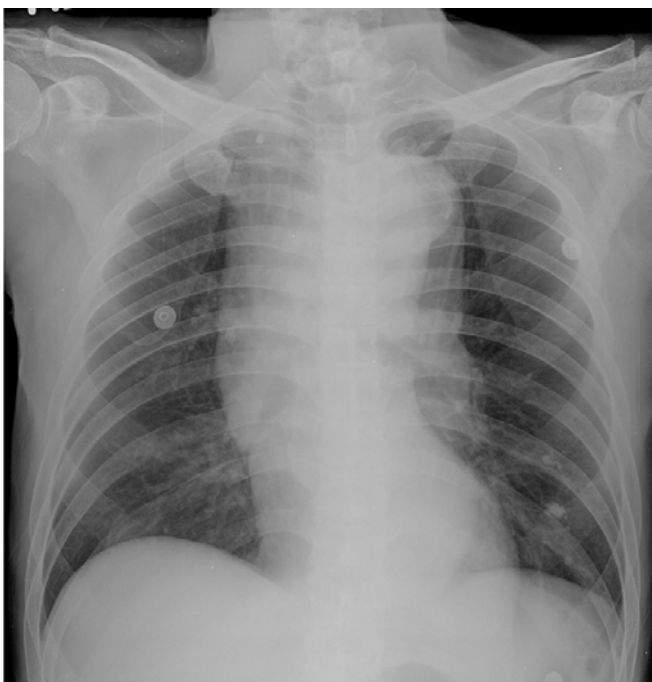
心臟科 第 11 題



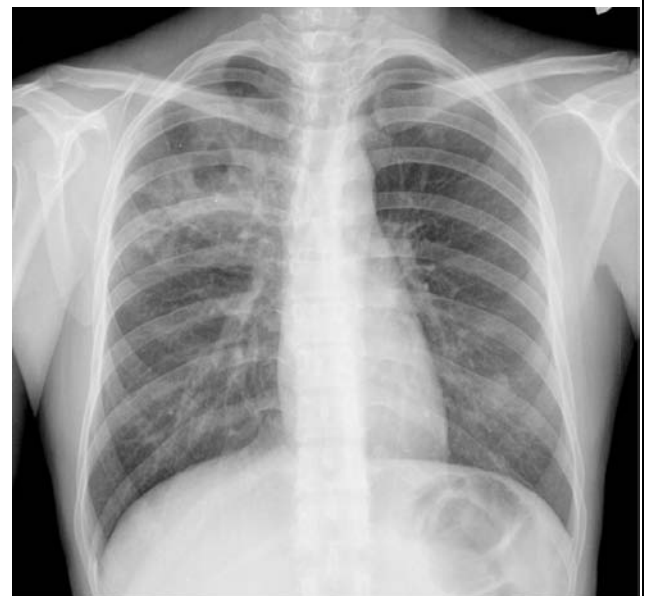胸腔科 第 14 題 (圖 1)



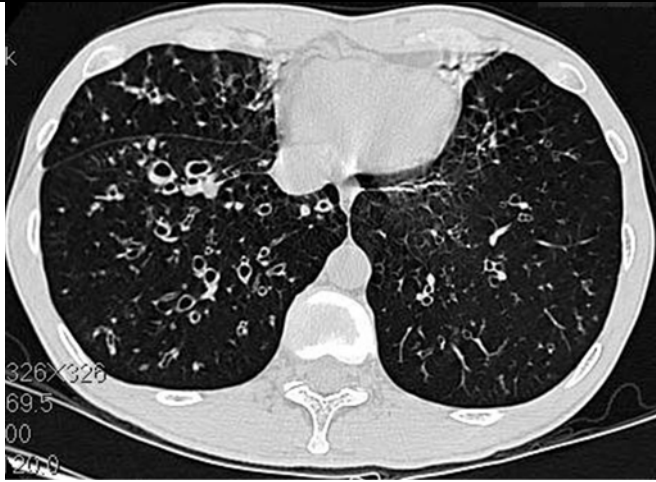
胸腔科 第 14 題 (圖 2)



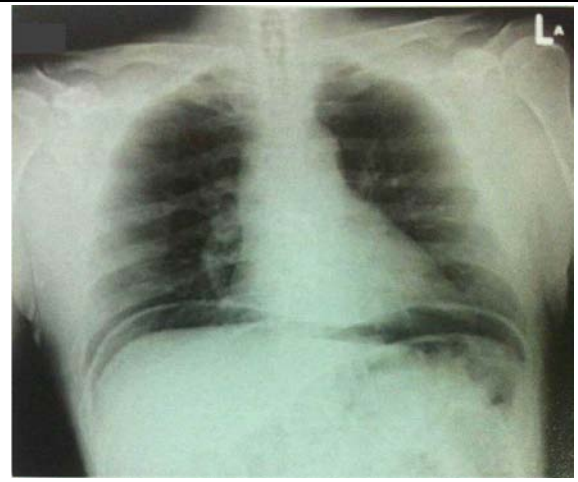胸腔科 第 17 題



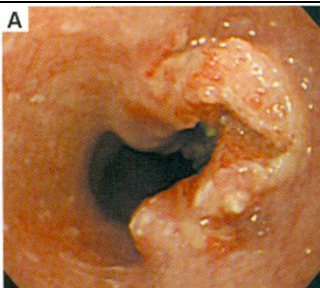
胸腔科第 18 題



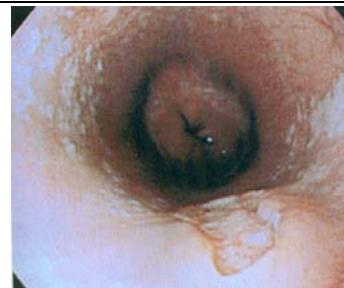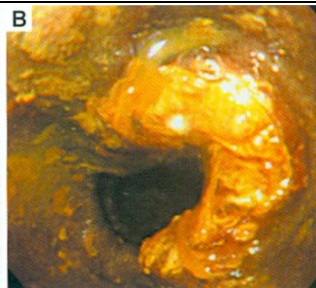胸腔科 第 19 題



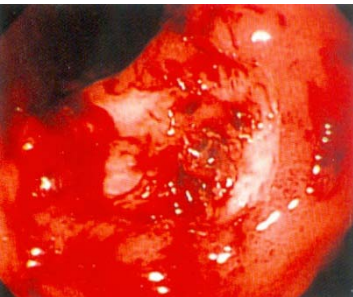
消化科 第 9 題



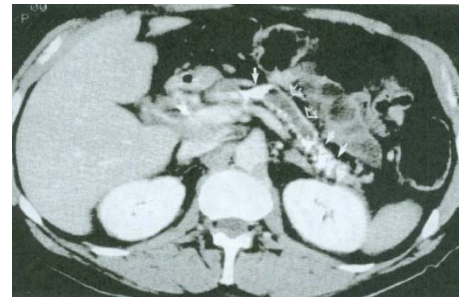
消化科 第 14 題



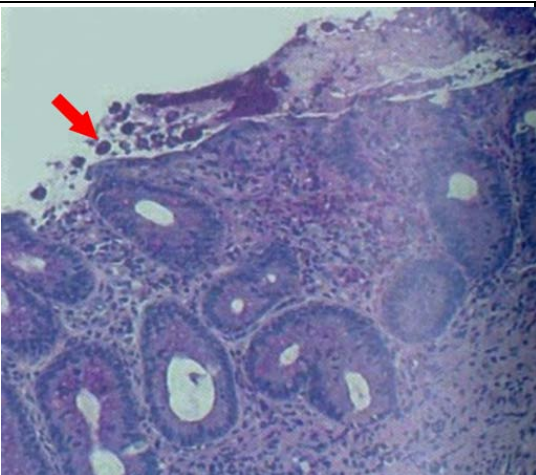
消化科 第 15 題



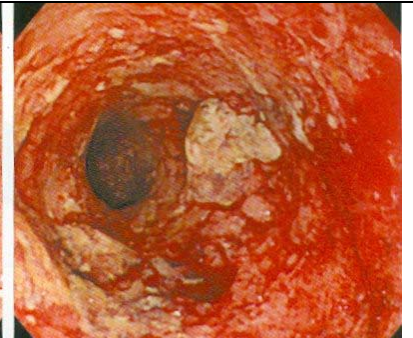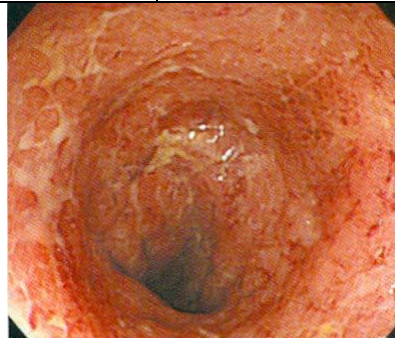消化科 第 16 題



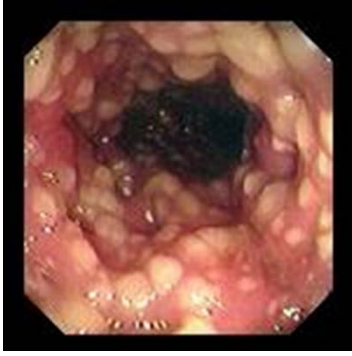消化科 第 18 題



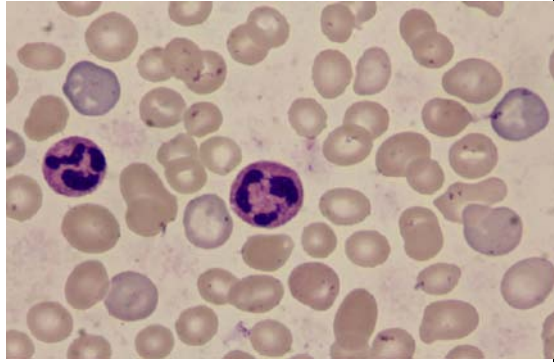
消化科 第 21 題



消化科 第 22 題



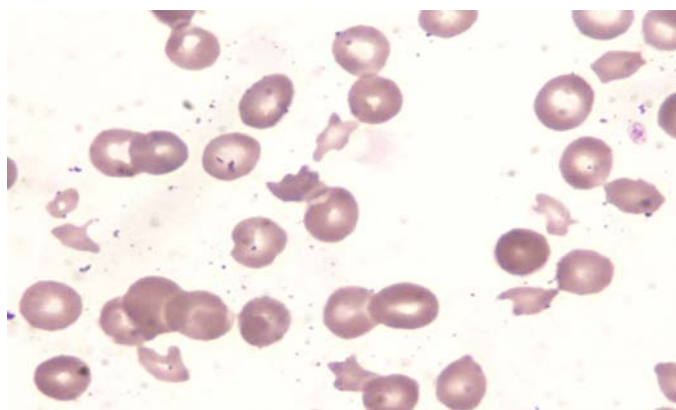
感染科 第 10 題



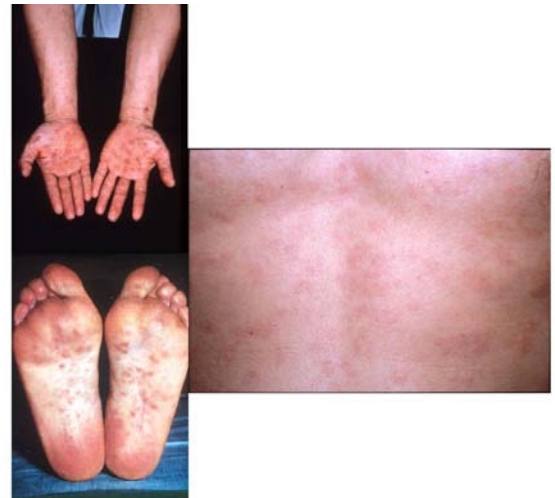血液科 第 3 題 (圖 1)



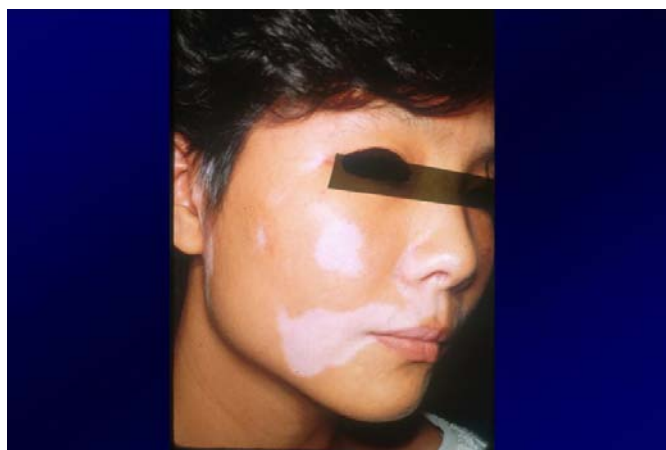血液科 第 3 題(圖 2)



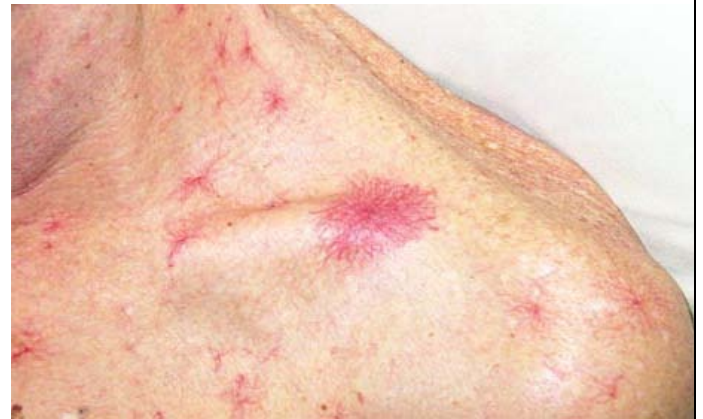血液科 第 8 題



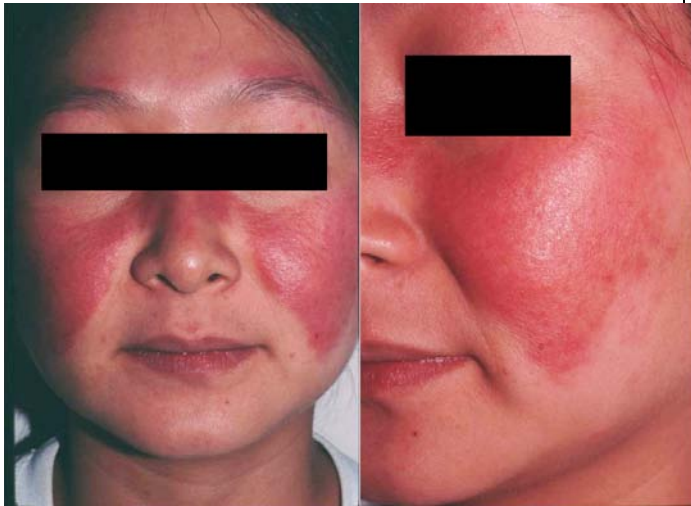皮膚科 第 1 題



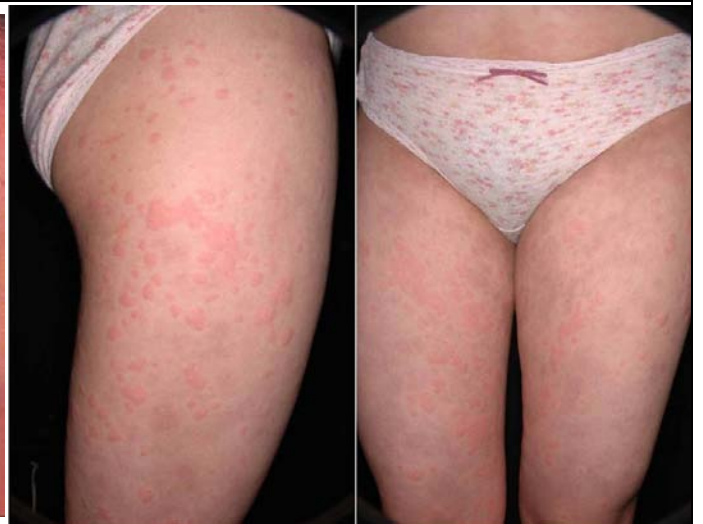皮膚科 第 2 題



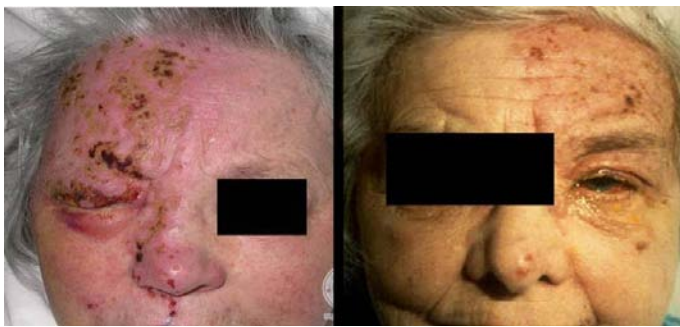皮膚科 第 3 題



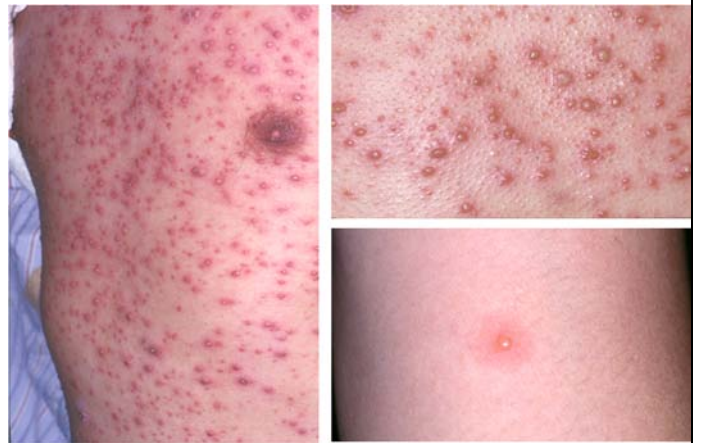皮膚科 第 4 題



皮膚科 第 5 題



皮膚科 第 6 題



皮膚科 第 7 題