DOI：10.6314/JIMT.2016.27(1).03　　內科學誌　2016：27：19-28

IgG4 相關性疾病

許紘瑞 [1]　陳相成 [2]　朱士傑 [2]

[1] 國軍桃園總醫院　內科部
[2] 三軍總醫院　風濕免疫過敏科

摘　要

IgG4 相關性疾病是一個全身性發炎纖維化的疾病，最近十年才獲得廣泛的重視與了解，且幾乎在身體每個器官組織都可能發現。此疾病的特徵為腫瘤樣的病灶、IgG4 陽性淋巴漿細胞浸潤 (lymphoplasmacytic infiltration) 及席紋樣纖維化 (storiform fibrosis)，血清中 IgG4 濃度常有升高現象。此疾病的診斷主要經由病理組織切片及免疫化學染色來確認，其中淋巴漿細胞浸潤、席紋樣纖維化、及閉塞性靜脈炎 (obliterative phlebitis) 是病理診斷的典型特徵。IgG4 相關性疾病的治療包括類固醇、免疫抑制劑及 B 細胞清除療法 (B-cell depletion therapy)。本文藉由回顧最新文獻，使臨床醫師對 IgG4 相關性疾病有深入的了解，並在疾病初期予以診斷及治療，避免此疾病產生器官損壞、嚴重纖維化甚至死亡。

關鍵詞：IgG4 相關性疾病 (IgG4-related disease, IgG4-RD)
淋巴漿細胞浸潤 (Lymphoplasmacytic infiltration)
席紋樣纖維化 (Storiform fibrosis)
B 細胞清除療法 (B-cell depletion therapy)

前　言

2001 年開始有學者注意到，某些自體免疫胰臟炎 (autoimmune pancreatitis) 患者血清 IgG4 濃度有上升的現象，胰臟組織裡也發現大量 IgG4 陽性的漿細胞 (plasma cells)，這就是後來自體免疫胰臟炎的第一型。2003 年，Kamisawa 等人在自體免疫胰臟炎患者胰臟以外的器官也發現有類似的組織變化，才開始認為這樣的表現可能是全身性的疾病，並非侷限於胰臟而已 [1]。IgG4 相關性疾病 (IgG4-related disease, IgG4-RD) 幾乎在每個系統都可以發現，如膽道系統、唾腺、眼周圍的組織、腎臟、肺臟、淋巴節、腦膜、主動脈、乳房、攝護腺、甲狀腺、心包膜、皮膚等，且病理組織在所有器官都呈現類似的特徵 [2,3]。

IgG4-RD 命名的方式隨著時間演變而有不同。過去認為在單一器官發生的疾病，如 Mikulicz 氏症候群 (Mikulicz's syndrome)、Küttner 氏腫瘤 (Küttner's tumor)、Riedel 氏甲狀腺炎 (Riedel's thyroiditis) 等 (表一)，如今都要被取代成為 IgG4-RD[2,3]。本文將回顧近年的文獻，就 IgG4-RD 的流行病學、可能的致病機轉、病理變化、臨床表現、及其診斷與治療做綜整性的介紹。

聯絡人：朱士傑　通訊處：台北市內湖區成功路二段 325 號　三軍總醫院風濕免疫過敏科

流行病學

目前 IgG4-RD 的流行病學資料尚不完整，主要是因為對此疾病的不了解，大部份資料係來自過去自體免疫胰臟炎的研究。此病好發於中老年的男性，但是 IgG4-RD 如果發生在頭頸部，如 IgG4 相關性唾腺炎 (IgG4-related sialadenitis) 及 IgG4 相關性眼部疾患，男女發生的比例則相當。雖然一般來說 IgG4-RD 好發於男性，但在疾病的表現，如侵犯的器官、血清 IgG4 上升的程度、以及疾病的嚴重程度，男女並沒有差別[4]。

表一、IgG4 相關性疾病在各器官組織所使用的歷史名稱

過去使用的名稱	影響的器官
Mukulicz 氏疾病	唾腺及淚腺
Küttner 氏腫瘤	下頷下腺
Riedel 氏甲狀腺炎	甲狀腺
多發性纖維硬化症 (multifocal fibrosclerosis)	多器官
發炎性假性腫瘤 (inflammatory pseudotumor)	眼、肺、肝、腎、乳房等
自體免疫胰臟炎 (autoimmune pancreatitis)	胰臟
纖維性縱膈炎 (fibrosing mediastinitis)	縱膈腔
硬化性腸繫膜炎 (sclerosing mesenteritis)	腸繫膜
後腹腔纖維化 (retroperitoneal fibrosis)	後腹腔
主動脈周圍炎 (periaortitis)、發炎性主動脈瘤	主動脈
皮膚假性淋巴瘤 (cutaneous pseudolymphoma)	皮膚
特發性肥厚硬腦膜炎 (idiopathic hypertrophic pachymeningitis)	腦膜
特發性腎小管間質腎炎 (idiopathic tubulointerstitial nephritis)	腎臟

IgG4 抗體

IgG4 是一種在結構及功能獨特的抗體，僅佔正常人全部 IgG 的 5% 不到，是 IgG 亞群 (subclass) 中最少的。相對於 IgG1、IgG2 及 IgG3，IgG4 濃度在不同健康人的血清中變異性很大，從 0.01 到 1.4 mg/ml，但每個人自己血清中的 IgG4 濃度是相當穩定的。雖然 IgG4 重鏈 (heavy chain) 的不變區域 (constant domains) 與其他 IgG 亞群的相似度超過 95%，但由於第二不變區域胺基酸的不同，使得 IgG4 幾乎無法與 C1q 結合、與 Fcγ 接受器結合的能力顯著降低，因此 IgG4 不能有效的活化補體路徑，限制其在免疫活化的角色。IgG4 有一獨特的特徵是半抗體交換反應 (half antibody exchange reaction)，即 IgG4 會進行 Fab-arm 交換 (fragment antigen-binding-arm exchange, Fab-arm exchange) (圖一)，也就是 IgG4 分子內的重鏈因不穩定，

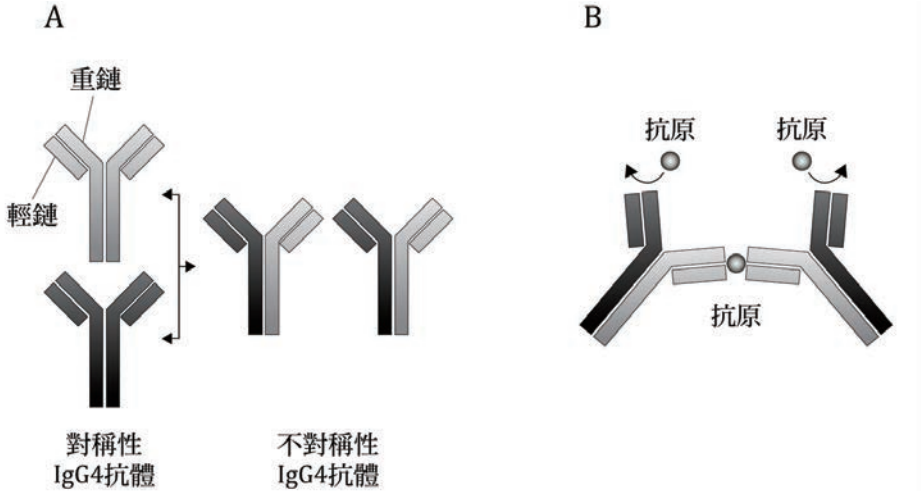

圖一：IgG4 抗體分子進行 Fab-arm 交換。IgG4 分子內的重鏈會與另一個 IgG4 分子的重鏈進行交換 (A)。當 IgG4 經過 Fab-arm 交換後會變成單價結構，無法與抗原交叉連結形成穩定的免疫複合物 (B)，因此無法引發後續的免疫反應。

會與別的 IgG4 分子的重鏈進行交換，當 IgG4 經過 Fab-arm 交換後會變成具有兩個不同的抗原結合位置，這種雙特異性 (bispecific) 或是所謂只能與特定抗原單價結合 (functionally monovalent) 的 IgG4，無法交叉連結抗原形成免疫複合物 [5,6]。

長期或是反覆的抗原曝露都會引起生理的 IgG4 反應。IgG4 的產生類似 IgE，主要是經由第二型輔助性 T 細胞來調控。第二型輔助性 T 細胞產生的細胞激素如 IL-4 及 IL-13 會加強 IgG4 及 IgE 兩者的產生，然而 IL-10、IL-12 及 IL-21 比較偏向促進 IgG4 的產生。這些發現符合 IgG4 的產生，較偏向是經由第二型輔助性 T 細胞所主導的免疫反應，其特徵為活化調節 T 細胞產生 IL-10[2,3,5]。

血清 IgG4 輕微升高常見於一些疾病如支氣管擴張症、膽道疾病、胰臟癌及血管炎，如肉芽腫併多發性血管炎 (granulomatosis with polyangiitis) 及嗜伊紅性肉芽腫併多發性血管炎 (eosinophilic granulomatosis with polyangiitis)，這些疾病有時類似 IgG4-RD。因為血清 IgG4 輕微至中度升高常見於其他疾病，大大限制其做為 IgG4-RD 的診斷工具 [3,5]。

致病機轉

IgG4-RD 的致病機轉仍不清楚，目前認為可能與遺傳體質有關 (特別是老人)，加上環境因素的促使 (可能是某些特定的微生物)，而誘發組織的傷害並喪失免疫耐受性 [2,3]，其中涉及了兩個互相搭配的機轉：

一、許多 CD4 陽性 T 細胞是存在 IgG4-RD 發炎的位置，CD4 陽性 T 細胞被誘發後會活化先天免疫細胞，如巨噬細胞 (macrophages)、肌纖維母細胞 (myofibroblasts)、及纖維母細胞 (fibroblasts)，與後來纖維化的產生有關。這過程牽涉 B 細胞體系的活化，可能擴大造漿母細胞 (plasmablasts) 與活化的 CD4 陽性 T 細胞，一起進入受損的組織。然而引起疾病的 CD4 陽性 T 細胞其精確角色仍有待釐清 [3]。

二、形成負迴饋調節機制，亦即促進產生 IgG4 造漿母細胞、漿細胞 (plasma cells) 以及 IgG4 抗體的產生。越來越多的證據顯示 IgG4 抗體本身並不會引發疾病，IgG4 抗體分子會在內皮細胞內吞小體 (endosome) 進行 Fab-arm 交換，無法與抗原形成穩定的結合引發後續的免疫反應，因此 IgG4 的角色被認為是用來稀釋抗原並阻止過度發炎反應的產生 [3]。

病理變化

組織病理是診斷 IgG4-RD 的關鍵，而三個主要的病理特徵分別為淋巴漿細胞浸潤 (lymphoplasmacytic infiltration)、席紋樣纖維化 (storiform fibrosis)、及閉塞性靜脈炎 (obliterative phlebitis)[7]。

一、淋巴漿細胞浸潤：淋巴球和漿細胞為多株的 (polyclonal)，此外也常會發現嗜酸性球 (eosinophil)，有時會被誤認為是嗜酸性球器官病變，但嗜中性球 (neutrophil) 則少見於 IgG4-RD[2,3]。

二、席紋樣纖維化：纖維化是診斷 IgG4-RD 必要的組織特徵。IgG4-RD 或多或少都會出現纖維化，即使在疾病初期。席紋樣纖維化指的是膠原纖維 (collagen fibers) 以放射狀的方式在組織中穿梭排列，為 IgG4-RD 特有的病理表徵。不過由於它散在組織中，切片取樣時不見得都能取得典型變化的組織。無細胞的蟹足腫纖維化則不是 IgG4-RD 的特徵 [2,3]。

三、閉塞性靜脈炎：指的是中型靜脈部份或全部的堵塞，必須與無發炎的靜脈纖維堵塞區分，如原發性硬化性膽道炎 (primary sclerosing cholangitis)。閉塞性靜脈炎常出現在通暢的動脈旁，類似發炎性結節，有時須使用 elastin 染色來確認。

此外，組織免疫染色出現大量的 IgG4 陽性漿細胞也是診斷上是很重要的依據，即使血清 IgG4 濃度正常，但組織的免疫染色可能觀察到大量的 IgG4 陽性漿細胞。IgG4 的免疫染色可以用來與其他富含漿細胞的疾病做鑑別，如原發性硬化性膽道炎、多發性 Castleman 氏症 (multicentric Castleman’s disease)。不過在判讀時有幾個必須注意的地方：第一，典型的 IgG4 陽性漿細胞會散佈在整個受侵犯的組織中，局

部出現並不是典型的表現。其次，IgG4 陽性漿細胞的數量在各器官的診斷標準並不相同，比如說診斷 IgG4 相關性唾腺炎必須在每個高倍視野下看到超過 100 個 IgG4 陽性漿細胞，在胰臟僅須 50 個以上。第三，IgG4：IgG 陽性漿細胞比必須超過 40%。最後但也是最重要的，就是 IgG4-RD 的診斷不能單憑 IgG4 陽性漿細胞，因為其他發炎性疾病或腫瘤也可能出現 IgG4 陽性漿細胞 [8]。

臨床表現

IgG4-RD 可能僅影響單一個器官，但是大約六成到九成的病人是多重器官受影響的，其病理、血清學、及臨床特徵都很類似。臨床上常呈現的方式有二種：(一) 亞急性 (subacute) 的腫瘤，如眼窩假性腫瘤 (orbital pseudotumor)、與腎細胞癌 (renal cell carcinoma) 相類似的腎臟腫瘤、肺部的結節性病灶等；(二) 器官瀰漫性的腫大，如胰臟 [2]。

一般來說在疾病初期患者並沒有感覺不適，也少有發燒。在診斷前，症狀及器官功能不良可能有數月到數年之久。疾病有可能停止進行或是長期保持在靜止狀態 [3]。大約四成病人會出現支氣管哮喘或過敏的症狀。但如果診斷疾病前已經有多重器官的侵犯，患者常常有明顯的體重減輕。臨床醫師應該保持警覺，IgG4-RD 和自體免度疾病會很類似，如全身性紅斑性狼瘡、修格連氏症候群 (Sjögren's syndrome) 或肉芽腫性血管炎 [9]。

一、淋巴結腫大

約四成的 IgG4-RD 合併有淋巴結腫大，被發現的原因是身體他處已有 IgG4-RD，不過淋巴結腫大也可以是 IgG4-RD 的唯一表現。

IgG4 相關性淋巴結腫大一般不會有壓痛，但也有患者是因為淋巴結腫大而產生症狀。淋巴結有彈性而不堅硬，一般小於 2 公分，但也大於 5 公分的病例報告 [10]。IgG4 相關性淋巴結腫大常是多發性的，好發的位置有縱膈腔、肺門、腹腔內及腋下淋巴結等，可利用核醫 Gallium-67 來掃描偵測 [11]。此外，抽血可發現患者血清 IgG4、IgG、IgE、及紅血球沉降速率升高，以及出現多株性高丙型球蛋白球血症 (polyclonal hypergammaglobulinemia)。淋巴結組織的病理特徵與其他 IgG4-RD 相同，不過單靠組織切片來診斷常有困難，切片很少看到典型的席紋樣纖維化，即使組織中富含大量 IgG4 陽性漿細胞仍不足以診斷，因此在診斷 IgG4-RD 時，切片最好儘可能選擇淋巴結以外的器官或組織。

其他全身性淋巴結腫大疾病還包括類肉瘤病 (sarcoidosis)、多發性 Castleman 氏症、結核病、淋巴癌、或其他惡性腫瘤，因此在區分 IgG4 相關性淋巴結腫時，可以靠著症狀 (通常少有全身性的症狀)、淋巴結的大小 (通常不大)、組織學上的表現、以及對類固醇的反應良好等幾項特徵來幫忙鑑別診斷 [12]。

二、IgG4 相關性自體免疫胰臟炎 (圖二)

IgG4 相關性自體免疫胰臟炎又稱為第一型自體免疫胰臟炎 (type I autoimmne pancreatitis)，占所有慢性胰臟炎的 2%，其發生率約十萬分之 0.82，但從最近幾年病例增加的情形來看，發生率應該更高 [13]。

患者最常見的表現方式是出現胰臟腫瘤或無痛性的阻塞性黃疸，常被誤以為是胰臟癌。有些患者則出現反覆性的急性胰臟炎或是慢性胰臟炎，有一半的病人伴隨次發性糖尿病。大部分患者同時合併了他處的 IgG4-RD，如 IgG4 相關性硬化膽道炎 (IgG4-related sclerosing cholangitis)、淋巴結腫大、IgG4 唾腺或淚腺疾病等。典型的影像學變化是出現香腸狀 (sausage-shaped) 的瀰漫性胰臟腫大，並在周圍形成一圈低訊號區域 (hypoattenuation halo)。與胰臟癌的鑑別是很困難的，兩者都可能出現無痛性黃疸，血清 IgG4 也都可能會升高 (但胰臟癌通常會在上限兩倍以內)，胰臟癌的組織也會出現 IgG4 陽性漿細胞 (雖然數量上沒有 IgG4 相關性自體免疫胰臟炎那麼多)，因此許多病人最後還是接受了胰十二指腸切除手術 (Whipple operation)[14]。

三、IgG4 相關性硬化膽道炎

IgG4 相關性硬化膽道炎大多伴隨 IgG4 自體免疫胰臟炎出現，是 IgG4 相關性自體免疫胰臟炎最常見的胰臟外表現 [15]。IgG4 相關性硬化膽道炎與原發性硬化膽道炎的臨床表現相似但預後卻很不同，因此區分這兩個疾病就變得相當重要，通常 IgG4 相關性硬化膽道炎患者的血清 IgG4 會升高，對類固醇的治療反應很好，此外在膽道外的器官發現其他 IgG4-RD 也是診斷重要的線索 [16]。病理組織切片可見到嚴重的纖維化及 IgG4 陽性漿細胞的浸潤，不過經由內視鏡逆行性膽胰管攝影術 (endoscopic retrograde cholangiopancreatography) 切片取得的檢體往往不夠深，很難看到典型的病理組織特徵 [17]。

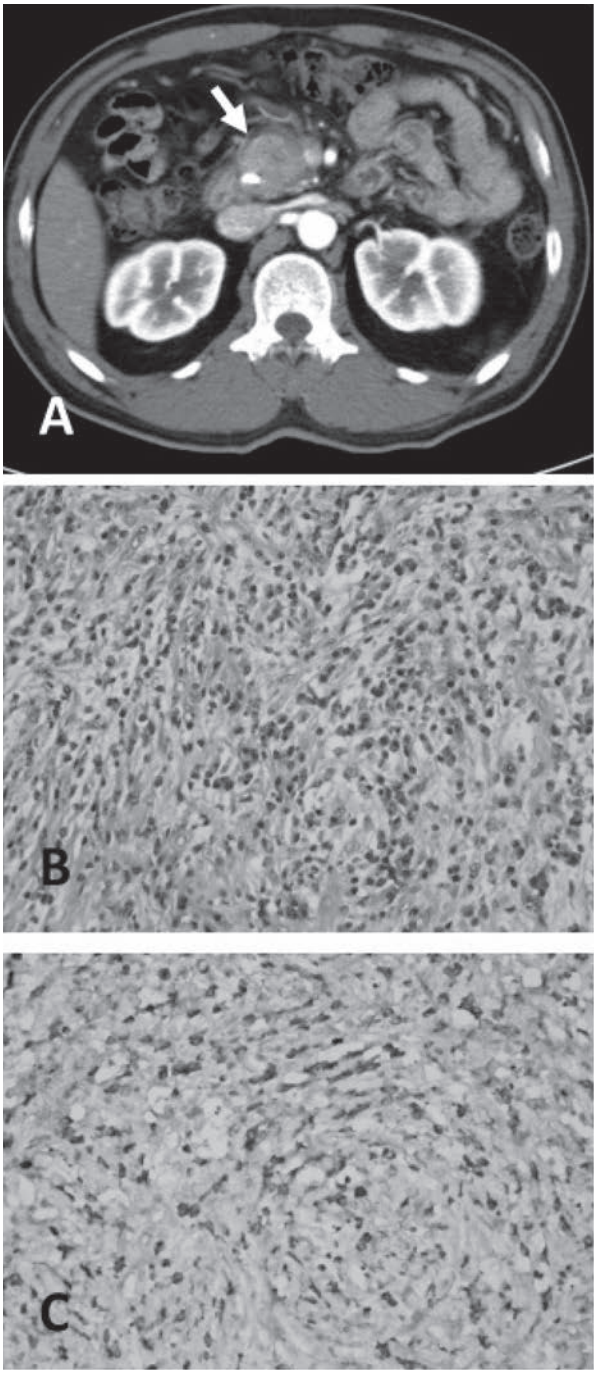

圖二：一位 51 歲男性，出現阻塞性黃疸及胰臟腫瘤 (A)，組織病理可見淋巴漿細胞的浸潤以及纖維化產生 (B)，免疫染色呈現大量 IgG4 陽性漿細胞 (>50/HPF) (C 圖中深棕色染色)，此病患為 IgG4 相關性自體免疫胰臟炎。

此外，膽管癌也可能出現阻塞性黃疸、胰臟腫大、淋巴結腫大，與 IgG4 相關性硬化膽道炎的表現類似；通常膽管癌的血清膽紅素 (bilirubin) 及 CA-199 會比較高、內視鏡逆行性膽胰管攝影術較常發現肝門或膽管完全阻塞。而血清 IgG4 的濃度越高，為 IgG4 相關性硬化膽道炎的可能性則較高 [18]。

四、淚腺及唾腺的侵犯

IgG4-RD 常有淚腺及唾腺的侵犯，出現淚腺及唾腺腫大、或慢性硬化唾腺炎 (sclerosing sialadenitis) 合併單側或雙側的頜下腺 (submandibular gland) 腫，昔日分別稱為 Mikulicz 氏病或及 Küttner 氏腫瘤，曾經被認為是修格連氏症候群的亞型，患者也有口乾的症狀，但比修格連氏症輕且對免疫抑制劑治療的效果佳。近四成 IgG4 相關性胰臟炎患者合併有唾腺或淚腺侵犯，僅約 17% 唾腺炎的患者發現有自體免疫胰臟炎，唾腺炎通常發生在自體免疫胰臟炎之前 [19]。

男女好發的比例相當，這與其他 IgG4-RD 不同。典型的 IgG4 相關性淚腺疾患為雙側淚腺侵犯 (但可能並非同時病發)，常合併唾腺炎的發生。在眼部除了淚腺外，也可能會產生眼窩假性腫瘤，據統計 IgG4-RD 的眼窩假性腫瘤約占所有眼窩假性腫瘤的 25-50%[20]。另外也可能產生眼眶肌炎，造成突眼。抽血檢查及病理組織切片可以與修格連氏症候群鑑別，患者血清 IgG4 和 IgE 升高，組織出現 IgG4 陽性漿細胞的浸潤，有時可以看到閉塞性靜脈炎及纖維化 [21]。

五、後腹腔纖維化

後腹腔纖維化以前稱為 Ormond's disease，是 IgG4-RD 常見的表現之一，昔日被診斷為特發性後腹腔纖維化大部份其實是 IgG4-RD。多數 IgG4 相關性後腹腔纖維化會合併其他器官的侵犯，如胰臟、唾腺、淋巴結、腦垂腺、縱膈主動脈周圍炎等，不過也有單只侵犯後腹腔的病例報告 [22]。

IgG4 相關性後腹腔纖維化好發在腎下主動脈，並同時影響到總髂動脈。慢性發炎及纖維化亦可能影響到周邊的組織，如輸尿管，造成尿路病變。除了後腹腔，IgG4-RD 也可能造成硬化性腸繫膜炎 (sclerosing mesenteritis)、硬化性縱膈炎 (sclerosing mediastinitis)、以及多發性纖維硬化症 (multifocal fibrosclerosis)。大部份在發現 IgG4 相關性後腹腔纖維化時都已經嚴重纖維化了，但也有對類固醇治療反應不錯的案例報導 [23]。

六、肺部及肋膜疾病

IgG4-RD 在肺部的臨床及放射學表現是多樣性的，可能以假性腫瘤、間質性肺炎或肋膜增厚來表現，臨床上出現咳嗽、咳血、喘、肋膜炎、胸痛等症狀，但也可能沒有任何症狀，IgG4-RD 典型的電腦斷層影像為氣管血管束 (bronchovascular bundle) 變厚。病理組織可以見到典型 IgG4 陽性漿細胞的浸潤，散佈在席紋樣的纖維化之中，與其他 IgG4-RD 相比，IgG4 相關性肺部疾病更常見到閉塞性靜脈炎 [3,24]。

IgG4 相關性肺部疾病在臨床表現上有時與類肉瘤病很類似，有些疑似類肉瘤的個案 (雙側肺門淋巴結腫大、電腦斷層出現肺部結節等)，後來證實為 IgG4-RD，這些個案除了血清 IgG4 升高，支氣管肺泡沖洗液的 IgG4 濃度、IgG4/IgG 比、及 IgG4/IgG3 比都較高 [25]。

七、腎臟疾病

腎小管間質腎炎是 IgG4-RD 在腎臟最常造成的表現，約 15% IgG4-RD 患者會有腎小管間質腎炎。此外，IgG4-RD 的也可能在腎臟形成與腎細胞癌相似的結節性病炤，膜狀腎絲球腎炎 (membranous glomerulonephropathy) 則較少見 [26]。

IgG4 相關性腎臟疾病患者主要是中老年的男性，臨床症狀通常是其他器官的 IgG4 疾病所造成，並非來自腎臟本身，但偶有因為腎臟的因素而造成水腫的。腎病變的發現多來自於異常的尿液分析、腎功能不全、或是影像學上的異常，如在電腦斷層上出現腎實質的病灶或 67-檸檬酸鎵核醫全身掃描的吸收增加等 [3,26]。血清學檢查及病理組織特徵與 IgG4 相關性胰臟炎相似，在腎間質可以發現典型的 IgG4 陽性漿細胞浸潤，並出現纖維化。此外，IgG4 相關性腎小管間質腎炎會出現嚴重的補體低下，血清 C3 和 C4 降低的情形與全身性紅斑狼瘡和混合冷凝球蛋白血症 (mixed cryoglobulinemia) 相似，確切的機轉目前仍未明，一個可能的解釋是形成免疫合物中包含 IgG1 或 IgG3，其結合補體較有效率 [3,26]。

八、IgG4-RD 在其他器官或組織引起的疾病

IgG4-RD 會造成非感染性的主動脈炎及主動脈周圍炎，胸主動脈炎、發炎性的腹主動脈瘤及腹主動脈周圍炎；有兩種型式的甲狀腺炎被報導過，包括 Reidel 氏甲狀腺炎 (Reidel's thyroiditis) 及橋本氏甲狀腺炎 (Hashimoto's thyroiditis) 的纖維型；其他報告過的疾病有縮窄性心包炎；IgG4 相關性自體免疫肝炎、肝臟發炎性假性腫瘤、自體免疫胰臟炎相關的淋巴球漿細胞性胃炎 (lymphoplasmacytic gastritis)；IgG4 相關性腦下垂體炎 (hypophysitis) 造成腦下垂體功能低下症 (hypopituitarism)、硬腦膜炎；攝護腺炎；硬化性乳腺炎、乳房發炎性假性腫瘤；頭皮、臉、頸部皮膚及耳廓出現皮膚假性淋巴瘤 (cutaneous pseudolymphoma) 等 [27]。

診斷 (圖三)

IgG4-RD 的診斷有賴詳細的病史詢問、身體檢查、實驗室檢驗及放射診斷。確定診斷須靠病理組織切片，典型特徵為淋巴漿細胞的浸潤，合併席紋樣的纖維化及閉塞性靜脈炎，組織中可能出現中等程度的嗜酸性球。組織病

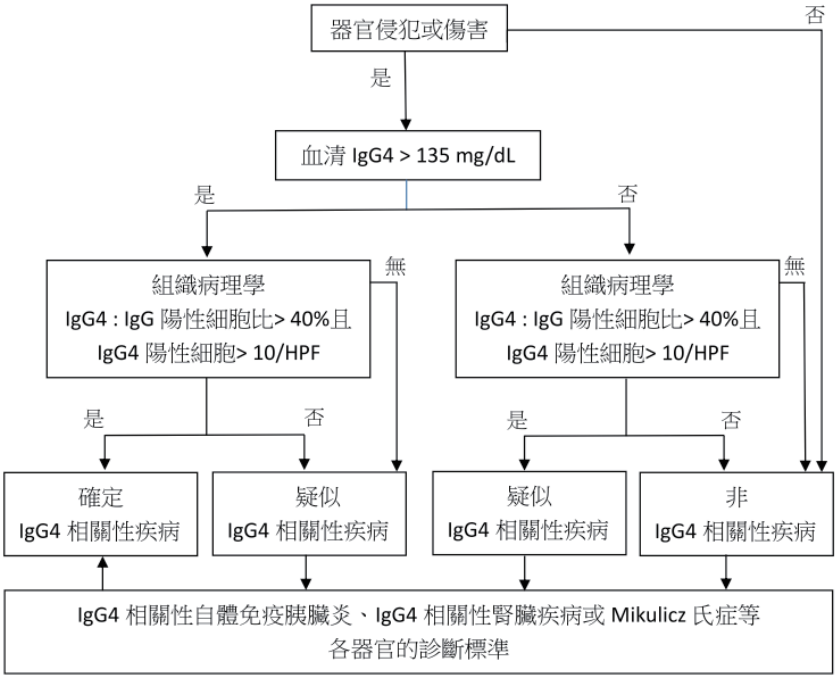

圖三：IgG4 相關性疾病的診斷流程 [30]。

理變化和免疫染色在每個被侵犯的器官都很類似。血清 IgG4 濃度及血液造漿細胞多半會增加，但僅可當成輔助診斷的工具 [28-30]。

一、病理組織切片：通常粗針穿刺切片即可取得足夠的檢體，細針抽吸無法提供足夠的標本做診斷。根據 2015 年的國際共識會議，專家們認為組織切片是必要施行的，藉以排除惡性腫瘤或其他疾病的可能性。若某器官在組織切片後已確診為 IgG4-RD，其他的器官則不須再額外做切片檢查 [28]。

二、血清 IgG4：IgG4-RD 患者的血清 IgG4 濃度大多會超過正常值的上限 (>135 mg/dL)，血清 IgG4 濃度比正常上限高 6 至 8 倍則強烈暗示為 IgG4-RD。血清 IgG4 升高的程度與疾病的活性沒有相關性，但仍常用它來追蹤治療反應。此外，越多器官受影響，血清 IgG4 上升越明顯，通常在類固醇治療後會下降 [31]。

三、血液造漿母細胞：使用流式細胞儀可以分析周邊血液的造漿母細胞數目。有些疾病活躍的 IgG4-RD 患者，其血清 IgG4 正常，但血液造漿細胞已有相當程度的升高。因此有學者認為，比起血清 IgG4，血液造漿細胞在 IgG4-RD 診斷與活性評估上可能會是更好的指標 [32]。關於血液造漿細胞能否成為疾病診斷及治療評估的生物標記，還有賴將來更多的研究，目前尚未廣為利用。

治療及預後（圖四）

IgG4-RD 的治療選擇包括類固醇、免疫抑制劑及 B 細胞清除療法 (B-cell depletion therapy)[30]。類固醇是最常被用來治療 IgG4-RD 的第一線用藥，不過仍然缺乏大規模的臨床試驗研究。目前常用的起始劑量為每天每公斤 0.6 到 1.0 毫克的 prednisolone，兩到四週後根據臨床反應、血清學及影像學檢查結果，每一至二週以減少 5 毫克的方式遞減，至於在使用二至三個月後是否停藥或維持低劑量的類固醇則沒有定論 [3]。

一般患者在類固醇治療數週內症狀消失、腫瘤或是腫大的器官變小、受影響的功能回復、血清 IgG4 的濃度下降；藥物治療兩週後就應該抽血評估療效，某些器官，如胰臟、膽管、肺臟及腎臟，可以利用影像學來追蹤 [33]。若對類固醇的治療反應不佳，應該要懷疑是

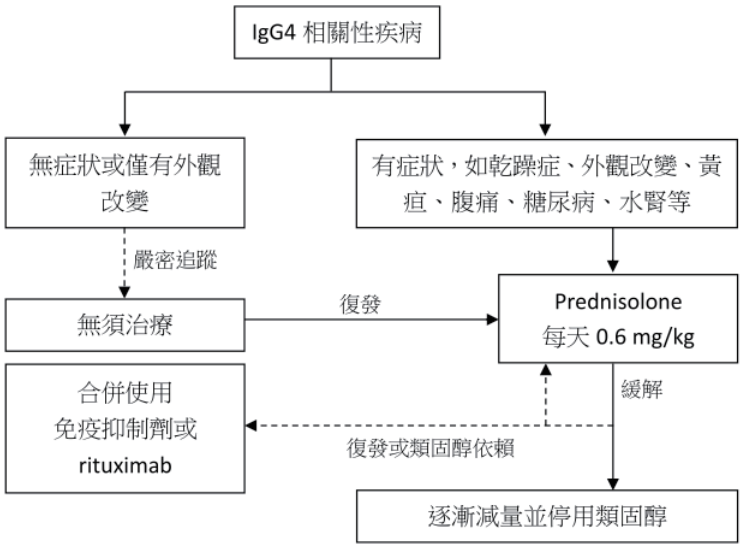

圖四：IgG4 相關性疾病的治療流程 [30]。

否為其他的疾病，特別是癌症。另外，如已發生後腹腔纖維化、硬化性腸繫膜炎、或是縱膈腔炎則對類固醇的治療效果不佳，因此是否能在疾病早期就予以診斷並開始治療就顯得相當重要。其他藥物的選擇還包括 azathioprine、mycophenolate mofetil 及 methotrexate，不過這些藥物的角色仍待完整的評估 [34]。

此外，有越來越多的報告使用 rituximab 的 B 細胞清除療法來治療 IgG4-RD，希望藉由減少 B 細胞的數量以降低血清中 IgG4 濃度，而 B 細胞清除療法的成功使我們對 IgG4-RD 的病生理有更新的見解 [35]：第一，rituximab 使 CD20 陽性的細胞 (如 B 細胞) 減少，造成下游新的漿細胞不再生成，而原先製造 IgG4 的漿細胞壽命很短，在數週內便全數凋亡。第二，疾病初期當血清 IgG4 還在正常範圍時，IgG4 陽性的造漿細胞數目就已經明顯升高，且在 B 細胞清除療法治療後造漿細胞會迅速地減少，因此 IgG4 陽性造漿細胞的數目比起血清 IgG4 的濃度，在疾病診斷及活性的監控上可能會是更好的指標 [32]。

關於 IgG4-RD 的治療尚無完備的準則，2015 年國際共識會議提出的治療建議，多來自個案報告分析，以及過去治療自體免疫胰臟炎的經驗。共識會議結論出幾點治療原則：(一) IgG4-RD 若處於活躍的狀態，即使患者沒有明顯臨床症狀仍須治療。(二) 類固醇為第一線的治療用藥選擇。(三) 誘導緩解治療 (induction therapy) 成功後，有些患者仍須要維持治療 (maintenance therapy)。(四) 類固醇治療成功後若疾病復發，仍然可以使用類固醇再次治療 [28]。

少部份 IgG4-RD 的患者即使沒有治療也會暫時改善，不過大多數患者後來還是會復發，變成慢性；有些患者則是出現亞急性的全身症狀，包含倦怠、疲憊、體重減輕等。IgG4-RD 若不治療可能產生嚴重的纖維化，如肝硬化、門靜脈高壓、後腹腔纖維化、主動脈瘤併發剝離、膽道阻塞、糖尿病等 [36]，而有關 IgG4-RD 的預後有待未來更多大型研究來確認。

結　論

IgG4-RD 是在最近十年才被提出的全身性疾病，在身體幾乎每個器官都可能出現症狀。近幾年來由於大家越來越重視，報告的病例也越來越多，目前疾病的命名已經標準化，對於它的病理特徵也都有所共識。成功的治療經驗以及 B 細胞清除療法使我們對 IgG4-RD 的病生理有更深入的了解，期待未來能夠藉由簡單的抽血檢查，在疾病初期就可及早診斷及治療，讓病患能保留多一點器官的功能、減少組織纖維化、降低併發症及死亡的發生。

參考文獻

1. Kamisawa T, Funata N, Hayashi Y, et al. A new clinicopathological entity of IgG4-related autoimmune disease. J Gastroenterol 2003; 38: 982-4.
2. Stone JH, Zen Y, Deshpande V. IgG4-related disease. N Engl J Med 2012; 366: 539-51.
3. Kamisawa T, Zen Y, Pillai S, Stone JH. IgG4-related disease. Lancet 2015; 385: 1460-71.
4. Wallace ZS, Deshpande V, Mattoo H, et al. IgG4-related disease: Clinical and laboratory features in 125 patients. Arthritis Rheumatol 2015.
5. Nirula A, Glaser SM, Kalled SL, Taylor FR. What is IgG4? A review of the biology of a unique immunoglobulin subtype. Curr Opin Rheumatol 2011; 23: 119-24.
6. Fragoulis GE, Moutsopoulos HM. IgG4 syndrome: old disease, new perspective. J Rheumatol 2010; 37: 1369-70.
7. Deshpande V, Zen Y, Chan JK, et al. Consensus statement on the pathology of IgG4-related disease. Mod Pathol 2012; 25: 1181-92.
8. Strehl JD, Hartmann A, Agaimy A. Numerous IgG4-positive plasma cells are ubiquitous in diverse localised non-specific chronic inflammatory conditions and need to be distinguished from IgG4-related systemic disorders. J Clin Pathol 2011; 64: 237-43.
9. Soliotis F, Mavragani CP, Plastiras SC, Rontogianni D, Skopouli FN, Moutsopoulos HM. IgG4-related disease: a rheumatologist's perspective. Clin Exp Rheumatol 2014; 32: 724-7.
10. Cheuk W, Yuen HK, Chu SY, Chiu EK, Lam LK, Chan JK. Lymphadenopathy of IgG4-related sclerosing disease. Am J Surg Pathol 2008; 32: 671-81.
11. Saegusa H, Momose M, Kawa S, et al. Hilar and pancreatic gallium-67 accumulation is characteristic feature of autoimmune pancreatitis. Pancreas 2003; 27: 20-5.
12. Cheuk W, Chan JK. IgG4-related sclerosing disease: a critical appraisal of an evolving clinicopathologic entity. Adv Anat Pathol 2010; 17: 303-32.
13. Nishimori I, Tamakoshi A, Otsuki M, Research Committee on Intractable Diseases of the Pancreas MoHL, Welfare of J. Prevalence of autoimmune pancreatitis in Japan from a nationwide survey in 2002. J Gastroenterol 2007; 42 (Suppl 18): 6-8.
14. Ghazale A, Chari ST, Smyrk TC, et al. Value of serum IgG4 in the diagnosis of autoimmune pancreatitis and in distinguishing it from pancreatic cancer. Am J Gastroenterol 2007; 102: 1646-53.
15. Khosroshahi A, Stone JH. A clinical overview of IgG4-related systemic disease. Curr Opin Rheumatol 2011; 23: 57-66.
16. Takuma K, Kamisawa T, Igarashi Y. Autoimmune pancreatitis and IgG4-related sclerosing cholangitis. Curr Opin Rheumatol 2011; 23: 80-7.
17. Webster GJ, Pereira SP, Chapman RW. Autoimmune pancreatitis/IgG4-associated cholangitis and primary sclerosing cholangitis--overlapping or separate diseases? J Hepatol 2009; 51: 398-402.
18. Tabata T, Kamisawa T, Hara S, et al. Differentiating immunoglobulin g4-related sclerosing cholangitis from hilar cholangiocarcinoma. Gut Liver 2013; 7: 234-8.
19. Khosroshahi A, Stone JH. IgG4-related systemic disease: the age of discovery. Curr Opin Rheumatol 2011; 23: 72-3.
20. Andrew NH, Sladden N, Kearney DJ, Selva D. An analysis of IgG4-related disease (IgG4-RD) among idiopathic orbital inflammations and benign lymphoid hyperplasias using two consensus-based diagnostic criteria for IgG4-RD. Br J Ophthalmol 2015; 99: 376-81.
21. Zen Y, Nakanuma Y. IgG4-related disease: a cross-sectional study of 114 cases. Am J Surg Pathol 2010; 34: 1812-9.
22. Stone JR. Aortitis, periaortitis, and retroperitoneal fibrosis, as manifestations of IgG4-related systemic disease. Curr Opin Rheumatol 2011; 23: 88-94.
23. Hamed G, Tsushima K, Yasuo M, et al. Inflammatory lesions of the lung, submandibular gland, bile duct and prostate in a patient with IgG4-associated multifocal systemic fibrosclerosis. Respirology 2007; 12: 455-7.
24. Zen Y, Inoue D, Kitao A, et al. IgG4-related lung and pleural disease: a clinicopathologic study of 21 cases. Am J Surg Pathol 2009; 33: 1886-93.
25. Tsushima K, Yokoyama T, Kawa S, et al. Elevated IgG4 levels in patients demonstrating sarcoidosis-like radiologic findings. Medicine (Baltimore) 2011; 90: 194-200.
26. Cortazar FB, Stone JH. IgG4-related disease and the kidney. Nat Rev Nephrol 2015.
27. Brito-Zeron P, Ramos-Casals M, Bosch X, Stone JH. The clinical spectrum of IgG4-related disease. Autoimmun Rev 2014; 13: 1203-10.
28. Khosroshahi A, Wallace ZS, Crowe JL, et al. International Consensus Guidance Statement on the Management and Treatment of IgG4-Related Disease. Arthritis Rheumatol 2015; 67: 1688-99.
29. Umehara H, Okazaki K, Masaki Y, et al. Comprehensive diagnostic criteria for IgG4-related disease (IgG4-RD), 2011. Mod Rheumatol 2012; 22: 21-30.
30. Yamamoto M, Takahashi H, Shinomura Y. Mechanisms and assessment of IgG4-related disease: lessons for the rheumatologist. Nat Rev Rheumatol 2014; 10: 148-59.
31. Kamisawa T, Okamoto A, Funata N. Clinicopathological features of autoimmune pancreatitis in relation to elevation of serum IgG4. Pancreas 2005; 31: 28-31.
32. Wallace ZS, Mattoo H, Carruthers M, et al. Plasmablasts as a biomarker for IgG4-related disease, independent of serum IgG4 concentrations. Ann Rheum Dis 2015; 74: 190-5.
33. Ebbo M, Grados A, Guedj E, et al. Usefulness of 2-[18F]-fluoro-2-deoxy-D-glucose-positron emission tomography/computed tomography for staging and evaluation of treatment response in IgG4-related disease: a retrospective multicenter study. Arthritis Care Res (Hoboken) 2014; 66: 86-96.
34. Hart PA, Topazian MD, Witzig TE, et al. Treatment of relapsing autoimmune pancreatitis with immunomodulators and rituximab: the Mayo Clinic experience. Gut 2013; 62: 1607-15.

35. Khosroshahi A, Carruthers MN, Deshpande V, Unizony S, Bloch DB, Stone JH. Rituximab for the treatment of IgG4-related disease: lessons from 10 consecutive patients. Medicine (Baltimore) 2012; 91: 57-66.

36. Khosroshahi A, Stone JH. Treatment approaches to IgG4-related systemic disease. Curr Opin Rheumatol 2011; 23: 67-71.

IgG4-related Disease

Hung-jui Hsu[1], Hsiang-Cheng Chen[2], and Shi-Jye Chu[2]

[1]Department of Internal Medicine, Armed Forces Taoyuan General Hospital;
[2]Division of Rheumatology, Immunology, and Allergy, Tri-Service General Hospital

IgG4-related disease (IgG4-RD) is a newly recognized fibroinflammatory disease involving essentially any organ. The disease is characterized by tumefactive lesions, a dense lymphoplasmacytic infiltrate rich in IgG4-positive plasma cells, storiform fibrosis, and often (but not always) elevated serum concentrations of IgG4. The diagnosis is based upon histopathological and immunohistochemical assessment. The lymphoplasmacytic infiltration, storiform fibrosis, and obliterative phlebitis are three major pathology features of IgG4-RD. Treatment options include corticosteroids, immunosuppressive drugs, and B-cell depletion therapy. Clinicians should be aware of the disease and ensure early diagnosis and therapy, which can stop organ damage, disabling tissue fibrosis, and death. (J Intern Med Taiwan 2016; 27: 19-28)